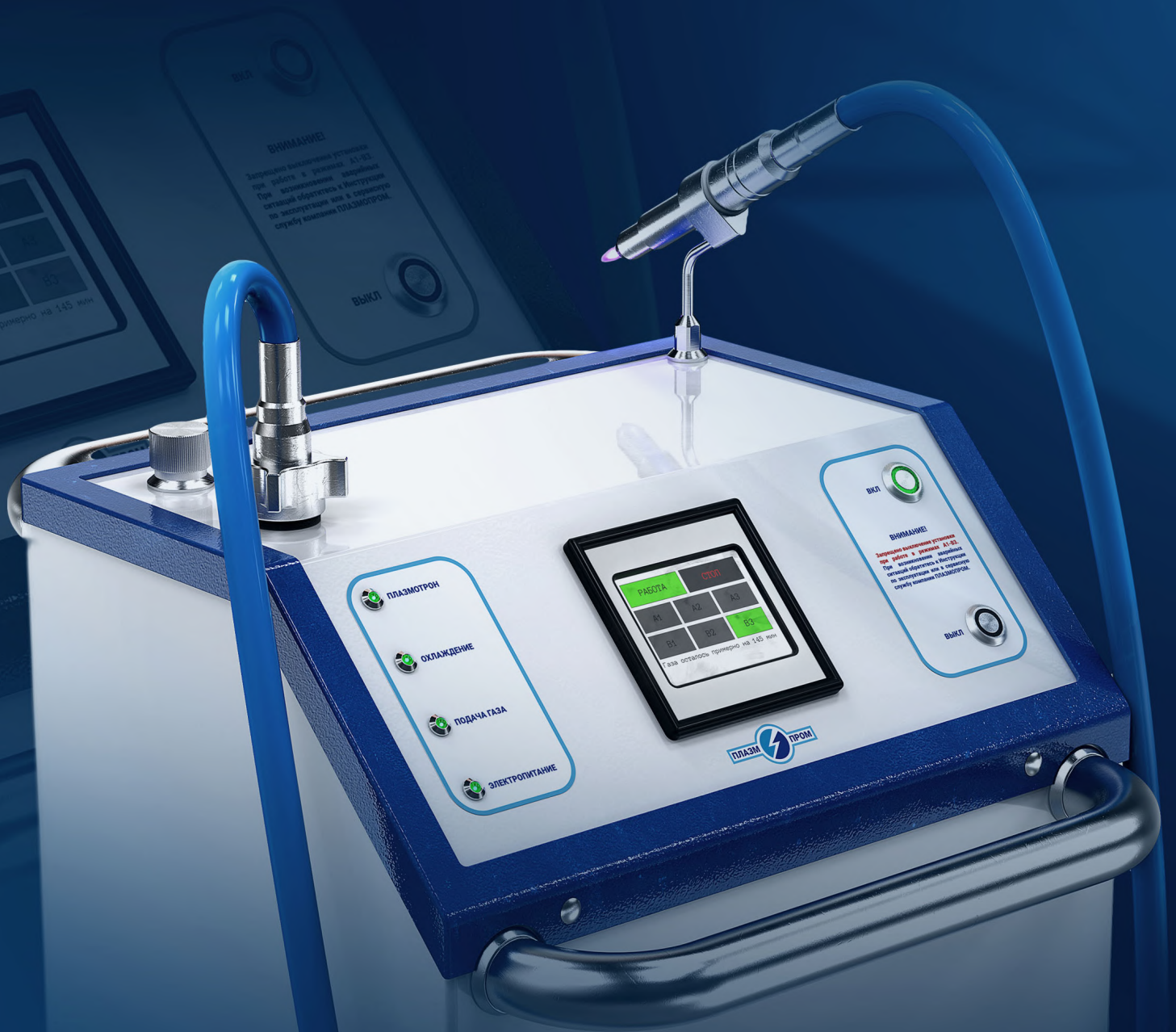



ПЛАЗМОРАН

ПЛАЗМЕННАЯ ХИРУРГИЯ НОВОГО ПОКОЛЕНИЯ



ПЛАЗМОРАН

АРГОНО-ПЛАЗМЕННАЯ УСТАНОВКА
ДЛЯ ЛЕЧЕНИЯ РАН



ПЛАЗМОРАН

ПЛАЗМЕННАЯ ХИРУРГИЯ НОВОГО ПОКОЛЕНИЯ



ПЛАЗМОРАН

ХИРУРГИЧЕСКАЯ УСТАНОВКА «ПЛАЗМОРАН» ПРЕДНАЗНАЧЕНА ДЛЯ ЛЕЧЕНИЯ ОСТРЫХ И ХРОНИЧЕСКИХ РАН РАЗЛИЧНОЙ ЭТИОЛОГИИ.

Принцип действия оборудования:

Основан на генерации низкотемпературной аргоновой плазмы (НТАП). Обработка ионизированным газом очищает раневую поверхность от патогенной микрофлоры, а также активизирует биологические реакции организма, направленные на заживление поврежденных тканей.



Применение оборудования:

Аппарат «Плазморан» применяется в перевязочном процессе для санации раны перед наложением повязок, интраоперационно для подготовки раны к пластическому закрытию, а также для рассечения и коагуляции тканей.

ЛЕЧЕНИЕ РАН ПЛАЗМОЙ – ЭТО:



Антибактериальный эффект 99,99%

Плазма способна разрушать патогенные микроорганизмы, а также их биопленки. Обладает выраженным эффектом в том числе на бактерии и грибы с множественной резистентностью к антибиотикам.



Подготовка раны к закрытию

Обработки плазменным потоком ускоряют подготовку раны к реконструктивному лечению, а также способствуют приживлению кожных трансплантатов и ускоряют заживление донорских ран.



Уменьшение шрамов и рубцов

Воздействие плазмы предотвращает образование грубых келоидных рубцов, что особенно важно для анатомически подвижных зон.



Ускорение течения раневого процесса

За счет элиминации патогенной микрофлоры, а также активизации клеток организма, происходит ускорение заживления ран. В случае хронических ран плазма индуцирует повторное воспаление для активизации раневого процесса.



Уменьшение количества антибиотиков

Разрушающее воздействие плазмы на микроорганизмы позволяет сократить количество антибактериальных препаратов для пациентов, таким образом, уменьшить их побочные эффекты.

ОБЛАСТЬ ПРИМЕНЕНИЯ

«Плазморан» эффективен при лечении хронических и инфицированных ран эндокринологической, сосудистой, иммунной, травматической и иной этиологии.

Нозологические формы:

- Травмы конечностей
- Диабетическая стопа
- Трофические язвы
- Ожоги
- Воспалительные заболевания кожи
- Пролежни
- Нагноения протезов
- Свищи и язвы в абдоминальной хирургии
- Раны аноректальной области
- Огнестрельные раны



НАПРАВЛЕНИЯ МЕДИЦИНЫ:

- ГНОЙНАЯ ХИРУРГИЯ
- ТРАВМАТОЛОГИЯ И ОРТОПЕДИЯ
- ВОЕННО-ПОЛЕВАЯ ХИРУРГИЯ
- ОЖГОВАЯ ХИРУРГИЯ
- КОЛОПРОКТОЛОГИЯ
- ДЕРМАТОЛОГИЯ И КОСМЕТОЛОГИЯ

ФАКТОРЫ ДЕЙСТВИЯ НИЗКОТЕМПЕРАТУРНОЙ АРГОНОВОЙ ПЛАЗМЫ

01

Рекомбинационное излучение

Включает УФ-излучение и инфракрасный свет. Обеспечивает глубокую стерилизацию раневой поверхности, активизирует кислородное питание клеток и регенерацию тканей.

02

АФК и АФА

Активные формы кислорода и азота инициируют гемостаз, стимулируют факторы роста, усиливают миграцию кератиноцитов и пролиферацию фибробластов. Разрушают бактериальные клетки.

03

Озон

Оказывает антимикробное и противовирусное действие. Способствует активизации метаболизма и улучшает кислородный обмен.

Важным терапевтическим преимуществом НТАП является не только наличие всех перечисленных составляющих, но и их синергетический эффект при одновременном воздействии.

ВОЗДЕЙСТВИЕ АРГОНОВОЙ ПЛАЗМЫ НА РАНЕВОЙ ПРОЦЕСС

Терапия с применением «Плазморана» позволяет воздействовать на все факторы раневого процесса – от стерилизации очага до активизации микроциркуляции и регенерации тканей.

ФАЗА ВОСПАЛЕНИЯ:

- мощное антимикробное действие
- активизация протеолиза
- снижение ацидоза
- активизация фагоцитоза
- активизация микроциркуляции

ФАЗА РЕГЕНЕРАЦИИ:

- активизация ангиогенеза
- активизация пролиферативной активности фибробластов
- ускорение заполнения дефекта грануляционной тканью

ФАЗА ЭПИТЕЛИЗАЦИИ:

- активизация формирования и изменения прочности рубцовой ткани
- активизация миграции кератоцитов
- ускорение эпителизации

АНТИБАКТЕРИАЛЬНЫЙ ЭФФЕКТ

Проведенные исследования подтверждают, что обработка аргоновой плазмой обеспечивает 99,99% стерилизацию раневой поверхности вне зависимости от состава патогенной микрофлоры и ее антибиотикорезистентности.

99,99%


ЦСП ФМБА РОССИИ ОТЧЕТ О НИР ПО АНТИБАКТЕРИАЛЬНЫМ СВОЙСТВАМ УСТАНОВКИ «ПЛАЗМОРАН»:

Воздействие факторов НТАП, формируемых Установкой «Плазморан», обеспечивает снижение титра жизнеспособных микроорганизмов с $10^8 - 10^9$ до единичных КОЕ, т.е. на 8-9 порядков и составляет от **99,99 до 100%**.

Антибактериальный эффект выражен как в отношении отдельных штаммов, так и их **смесей**. В исследовании были представлены микроорганизмы, взятые с раневой поверхности пациентов и обладающие **множественной устойчивостью к антибактериальным препаратам** по системе EUCAST.

ОБЪЕКТ ИССЛЕДОВАНИЯ:

Микроорганизмы *Klebsiela pneumoniae*, *Pseudomonas aeruginosa*, *Acinetobacter baumannii*, *Escherichia coli*, MRSA *Staphylococcus aureus*, *Enterococcus faecalis*, *E. Faecium*, *Candida albicans*, выделенные от пациентов с раневой поверхностью.



Воздействие на смесь микроорганизмов с расстояния 10 см и экспозицией в 30, 45 и 60 сек.

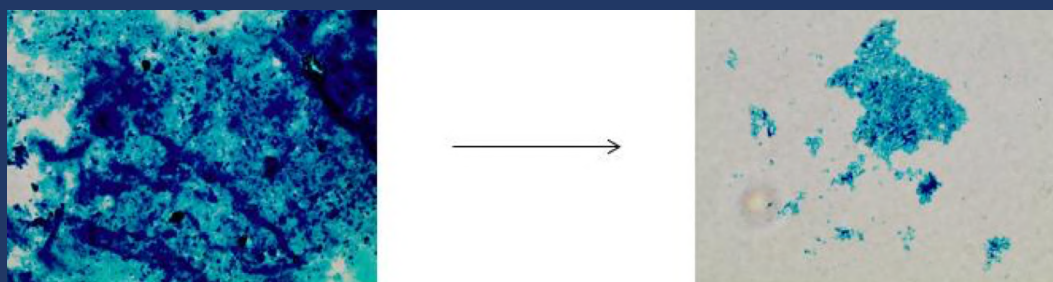НМИЦ КОЛОПРОКТОЛОГИИ ИМ. А.Н. РЫЖИХ, ДИССЕРТАЦИЯ: «ПРИМЕНЕНИЕ НИЗКОТЕМПЕРАТУРНОЙ АРГОНОВОЙ ПЛАЗМЫ В ЛЕЧЕНИИ РАН ПОСЛЕ ОТКРЫТОЙ ГЕМОРРОИДЭКТОМИИ»:

Низкотемпературная плазма обладает **неспецифическим бактерицидным действием** в отношении патогенных бактерий, в том числе, в отношении бактерий, входящих в состав биопленок.


Применение НТАП позволило как **разрушить биопленочную культуру**, так и предотвратить ее образование.

ОБЪЕКТ ИССЛЕДОВАНИЯ:


Биопленки микроорганизмов *Escherichia coli* 317, *Klebsiella pneumoniae* 458, *Pseudomonas aeruginosa* 1000, *Enterococcus faecalis* 458, изолированных из биоматериала пациентов после оперативного вмешательства.



Биопленка *Escherichia coli* до и после применения НТАП



Биопленка *Klebsiella pneumoniae* до и после применения НТАП



Биопленка *Pseudomonas aeruginosa* до и после применения НТАП

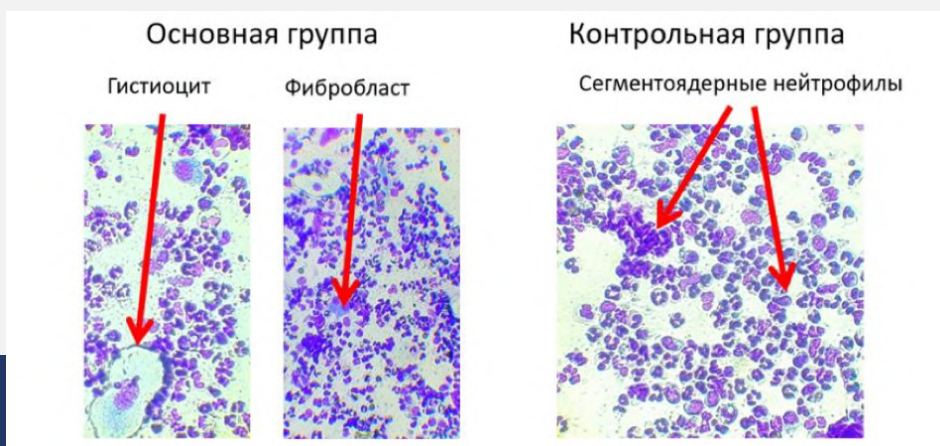
ЛЕЧЕНИЕ ПОСЛЕОПЕРАЦИОННЫХ И ГНОЙНЫХ РАН

Факторы действия аргоновой плазмы нормализуют течение раневого процесса, способствуя его трансформации из извращенного в максимально физиологический за счет снижения микробной обсемененности раны, улучшения микроциркуляции, развития рабочей гиперемии. Активизация процессов оксигенации стимулирует биологическую активность клеток.

НМИЦ КОЛОПРОКТОЛОГИИ ИМ. А.Н. РЫЖИХ, ДИССЕРТАЦИЯ: «ПРИМЕНЕНИЕ НИЗКОТЕМПЕРАТУРНОЙ АРГОНОВОЙ ПЛАЗМЫ В ЛЕЧЕНИИ РАН ПОСЛЕ ОТКРЫТОЙ ГЕМОРРОИДЭКТОМИИ»:

Использование НТАП способствует заживлению раны у больных, перенесших открытую геморроидэктомию, к 30-му дню у 76% пациентов, тогда как у больных контрольной группы лишь у 37%.

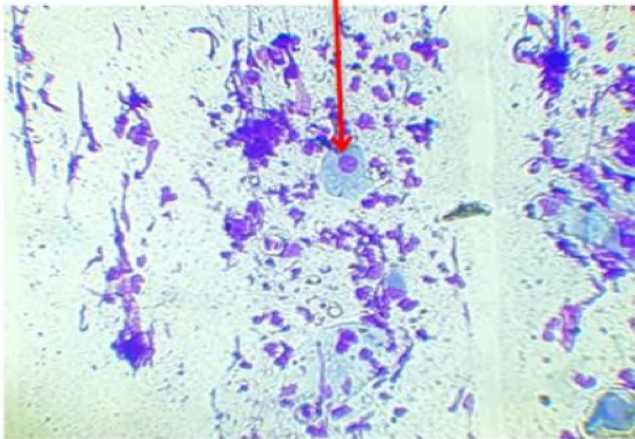
Применение НТАП ускоряет заживление раны всех 3 фаз раневого процесса, что доказывается цитологическим исследованием. На 14-й день после операции в мазках-отпечатках у 94% больных основной и у 55% пациентов контрольной группы преобладали гистиоциты и фибробласты, что свидетельствует о переходе во 2-ю фазу раневого процесса. На 21-й день у 94% больных основной и у 55% контрольной группы определялись клетки незрелого плоского эпителия, что говорит о начале 3 фазы раневого процесса.



Пациент осн. гр., цитограмма представлена элементами воспаления нейтрофильного характера, гистиоцитами и фибробластами. Пациент контр. гр., цитограмма представлена элементами воспаления нейтрофильного характера, детрит. 14 день после операции.

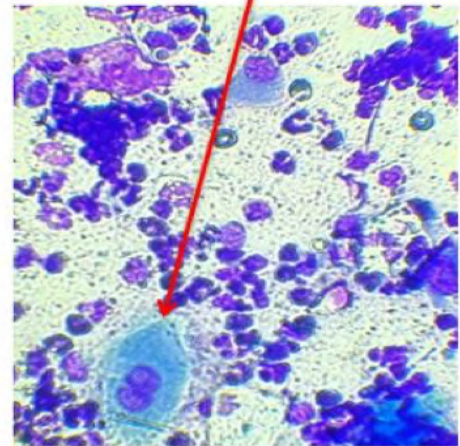
Основная группа

Одноядерный гистиоцит
(фагоцитирующие)

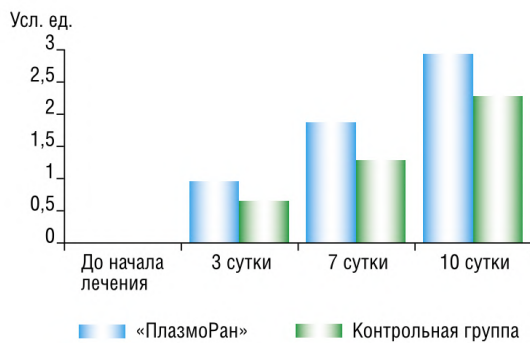


Контрольная группа

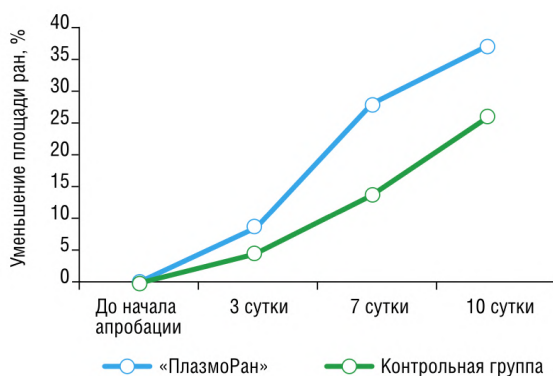
Двухъядерный гистиоцит



21-й день. Пациент осн. гр., цитограмма представлена единичными одноядерными гистиоцитами и фибробластами, единичными незрелыми клетками плоского эпителия. Пациент контр. гр., цитограмма представлена элементами воспаления, многоядерными гистиоцитами.



Динамика появления грануляций в ране



Динамика уменьшения размеров ран

ВОЕННО-МЕДИЦИНСКАЯ АКАДЕМИЯ ИМ. С.М. КИРОВА МО РФ ОТЧЕТ О НИР ПО КЛИНИЧЕСКОЙ АПРОБАЦИИ УСТАНОВКИ «ПЛАЗМОРАН»:

Отчетливое уменьшение количества раневого отделяемого, уменьшение площади ран, появления сочных грануляций в 30% случаях в группе применения установки «ПлазмоРан» позволило **на 6–10-е сутки** от начала лечения безопасно прекратить дальнейшее использование Установки, **выполнить ушивание раны** с наложением вторичных швов или выполнение **закрытия раневого дефекта расщепленным кожным лоскутом** без последующих осложнений.

ЛЕЧЕНИЕ ОЖОГОВ

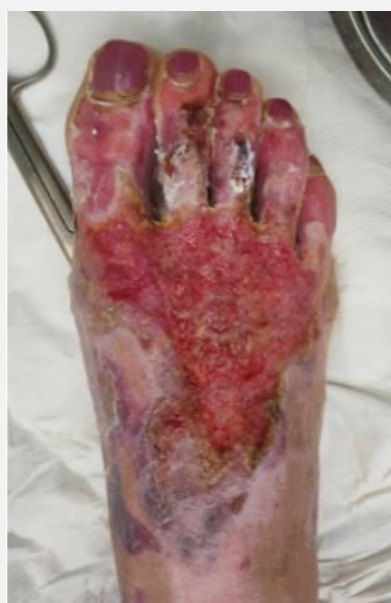- 01** Обладает антибактериальным и гемостатическим эффектами
- 02** Усиливает пролиферативную активность клеток
- 03** Сокращает сроки эпителизации
- 04** Стимулирует клеточные реакции (фагоцитоз и апоптоз)
- 05** Ускоряет сроки отторжения девитализированных тканей

ПЛАЗМА УСКОРЯЕТ ПОДГОТОВКУ РАН К АУТОДЕРМОТРАНСПЛАНТАЦИИ

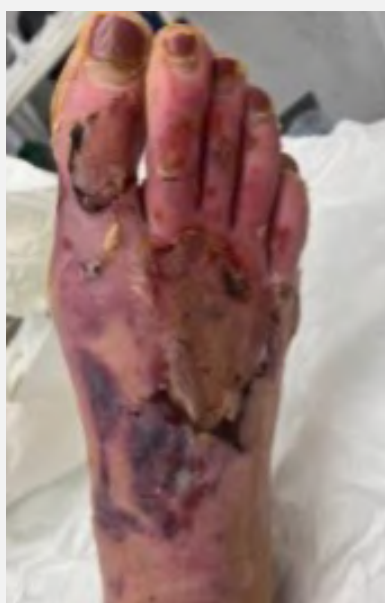ОТДЕЛ ТЕРМИЧЕСКИХ ПОРАЖЕНИЙ ГБУ «САНКТ-ПЕТЕРБУРГСКИЙ НИИ СП ИМ. И.И. ДЖАНЕЛИДЗЕ»:

При анализе полученных результатов цитологического исследования, следует считать, что обработка ожоговой раны ультразвуковой кавитацией в комплексе с проведением сеансов обработки ран низкотемпературной аргоновой плазмой позволяет подготовить раневую поверхность к выполнению аутодермотрансплантации с высоким коэффициентом приживления.

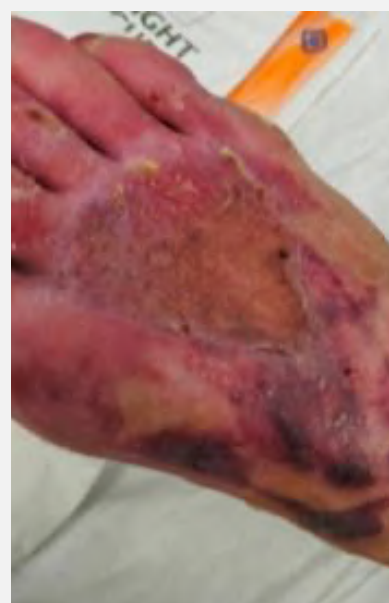При этом сроки подготовки раны к аутодермотрансплантации **уменьшаются более чем на 30%** (во всех наблюдениях с 10 до 7 суток), а в половине случаев срок подготовки раны к трансплантации уменьшился до трех суток.



Ожог пламенем



2 сутки после пересадки аутодермотрансплантата



7 сутки

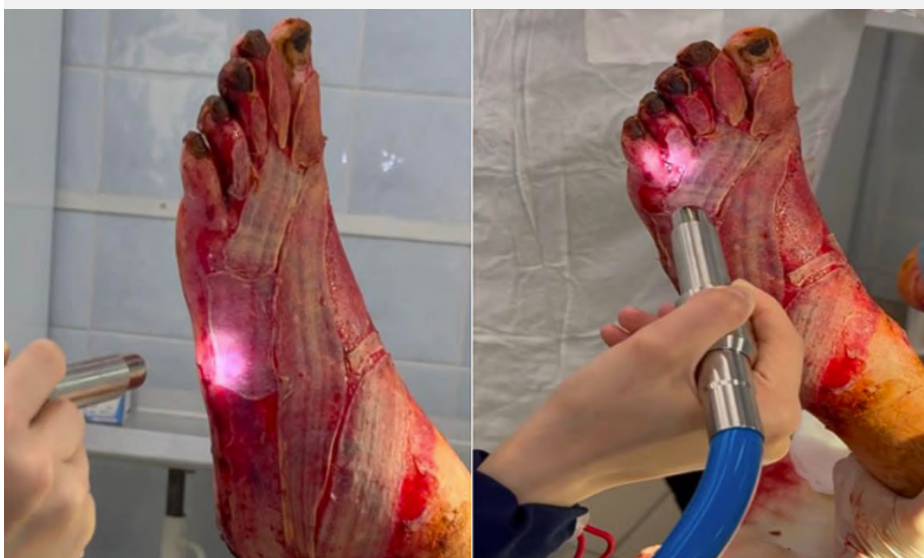Аргоновая плазма улучшает адгезию и фиксацию аутодермотрансплантатов

ОТДЕЛ ТЕРМИЧЕСКИХ ПОРАЖЕНИЙ ГБУ «САНКТ-ПЕТЕРБУРГСКИЙ НИИ СП ИМ. И.И. ДЖАНЕЛИДЗЕ»:

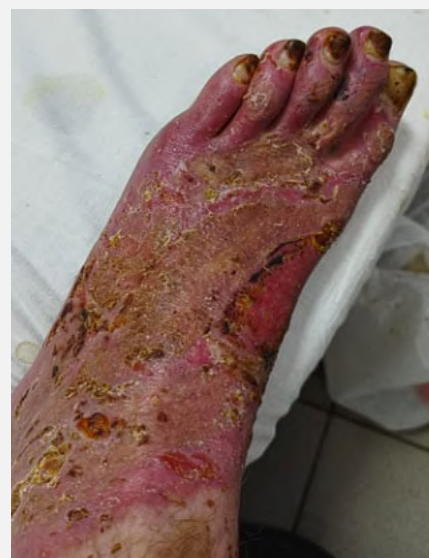Использование плазменной технологии статистически значимо позволило уменьшить частоту образования гематом и сером под пересаженными трансплантатами, что объясняется большей адгезией трансплантата к раневой поверхности в результате действия плазмы и отсутствия травматизации реципиентного ложа во время наложения фиксирующих швов на трансплантат.

Наиболее значимым, с точки зрения практического здравоохранения, было сокращение длительности хирургической операции на 35% в сравнении с аутодермотрансплантациями у других пострадавших, где трансплантаты фиксировались узловыми швами.

Использование низкотемпературной аргоновой плазмы позволяет добиться адгезии и фиксации аутодермотрансплантата на раневой поверхности, что значительно сокращает время хирургической операции.



Процесс обработки плазмой во время операции трансплантата



Результат операции через 7 суток. Все трансплантаты прижились

КЛИНИЧЕСКИЕ ПРИМЕРЫ

ОТДЕЛ ТЕРМИЧЕСКИХ ПОРАЖЕНИЙ ГБУ "СПБ НИИ СКОРОЙ ПОМОЩИ ИМ И.И. ДЖАНЕЛИДЗЕ"

ПРИМЕР 1

Нозология:

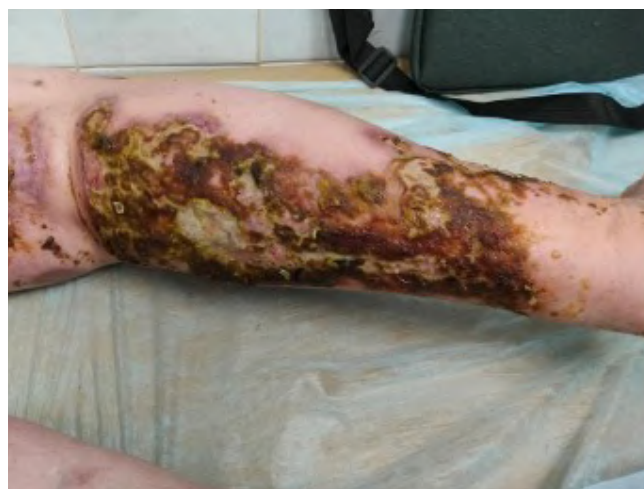Васкулит.

Схема лечения:

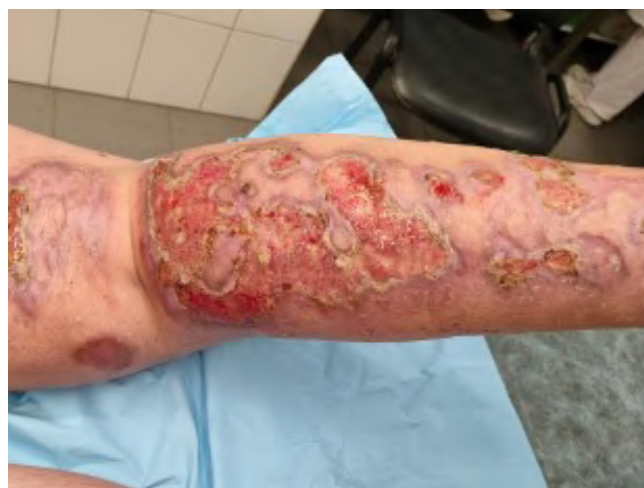Режим В2, 10 см, длительность 7 минут, всего 12 процедур после удаления некроза.

Результат:

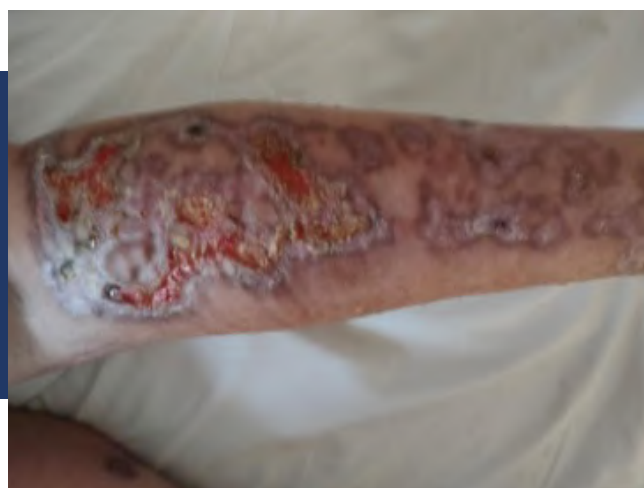Самостоятельная эпителизация всех ран.



До лечения: некроз кожи вследствие аутоиммунной патологии (васкулит)



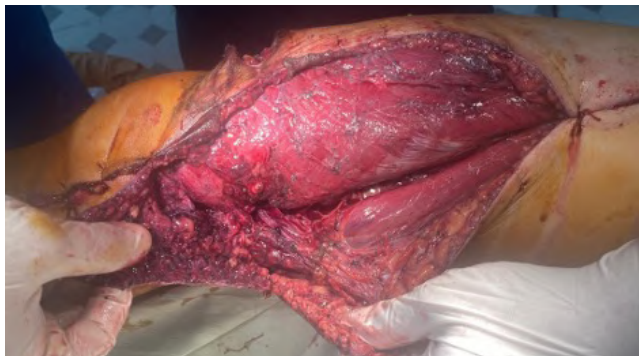Рана после 8 ежедневных сеансов плазмотерапии + гормональная терапия



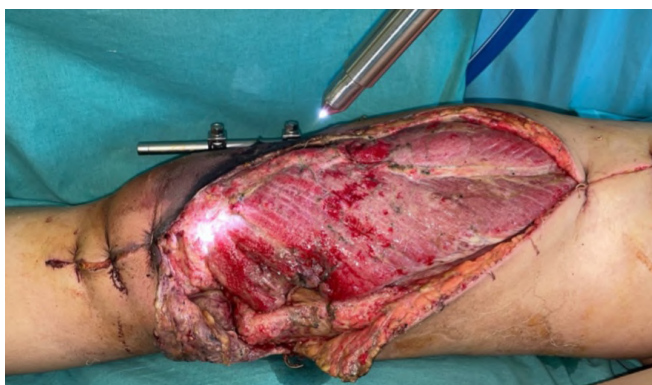Рана после 11 сеансов плазмотерапии (самостоятельная эпителизация всех ран)

РАНА ПОСЛЕ 11 СЕАНСОВ ПЛАЗМОТЕРАПИИ
(САМОСТОЯТЕЛЬНАЯ ЭПИТЕЛИЗАЦИЯ ВСЕХ РАН)

ОТДЕЛ ГНОЙНОЙ ХИРУРГИИ НИИ НЕОТЛОЖНОЙ ДЕТСКОЙ ХИРУРГИИ И ТРАВМАТОЛОГИИ ДЗМ



До лечения



Обработка НТАП

ПРИМЕР 2

Нозология:

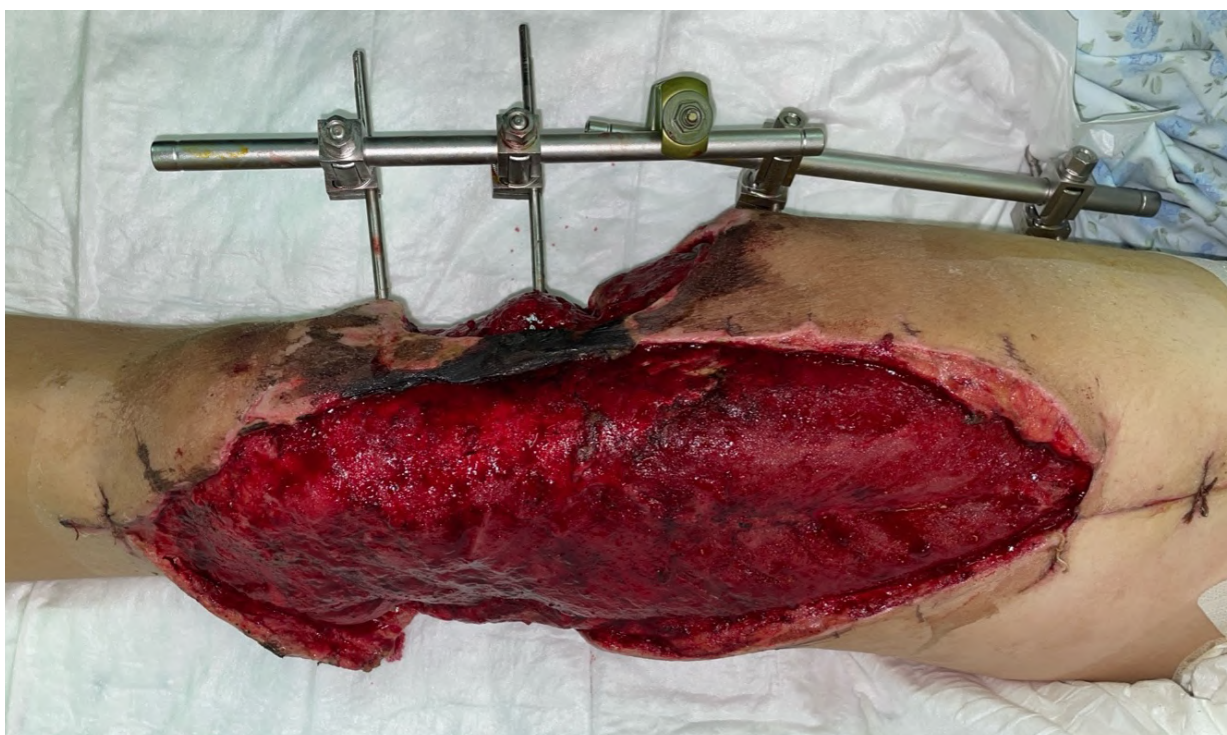
Обширная инфицированная рана бедра, состояние после поездной травмы.

Схема лечения:

Этапные хирургические обработки (некрэктомии). Воздействие НТАП ежедневно во время перевязок. Длительность – 20 минут.

Результат:

Элиминация патогенной микрофлоры и стимуляция репаративных процессов.



Рана после курса НТАП

ПРИМЕР 3

Нозология:

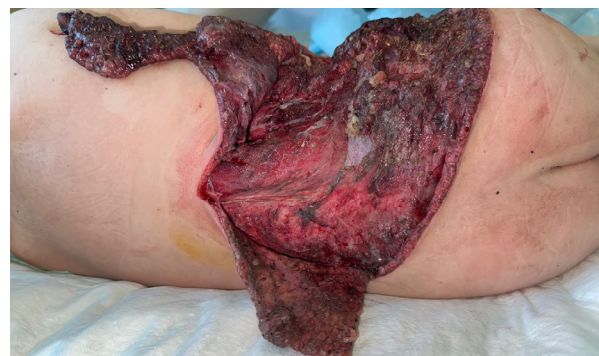Обширная инфицированная рана спины, кататравма.

Схема лечения:

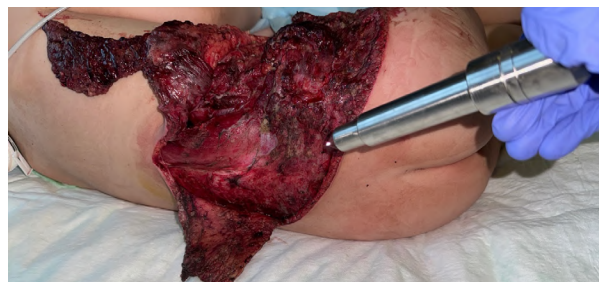Этапные хирургические обработки (некрэктомии). Воздействие НТАП ежедневно во время перевязок. Длительность – 15 минут.

Результат:

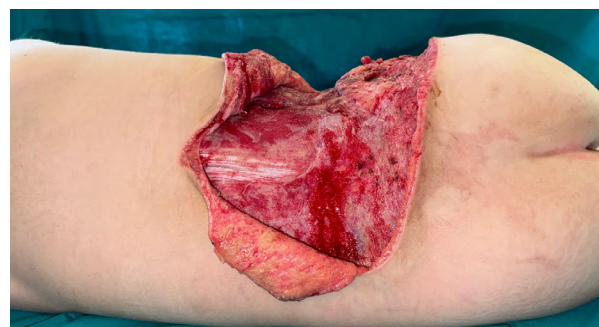Элиминация патогенной микрофлоры и стимуляция репаративных процессов.



До лечения

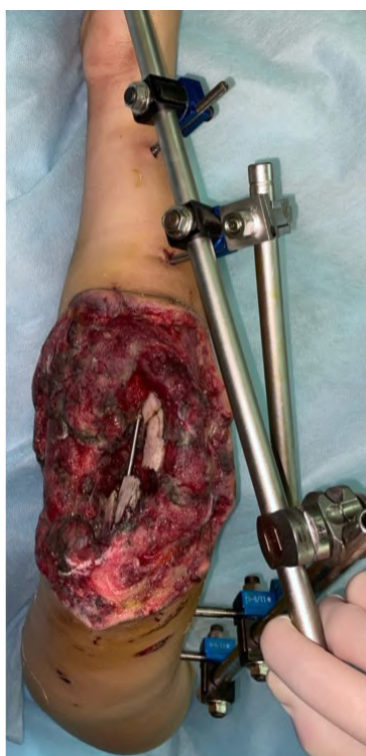

Обработка НТАП

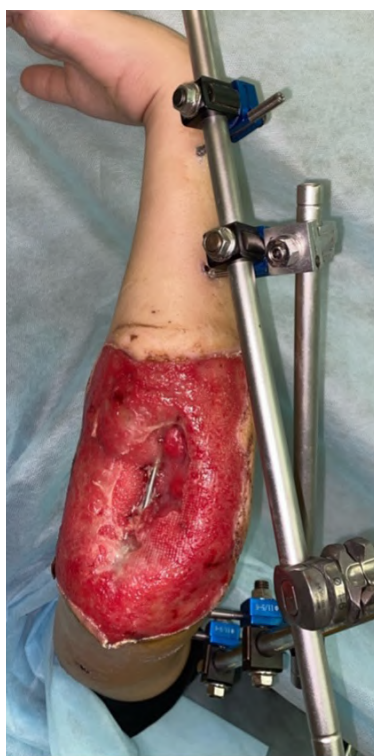

После курса НТАП

ПРИМЕР 4



До лечения



После обработок НТАП

Нозология:

Минно-взрывная травма, Открытый многооскольчатый перелом левой локтевой кости в в/3.

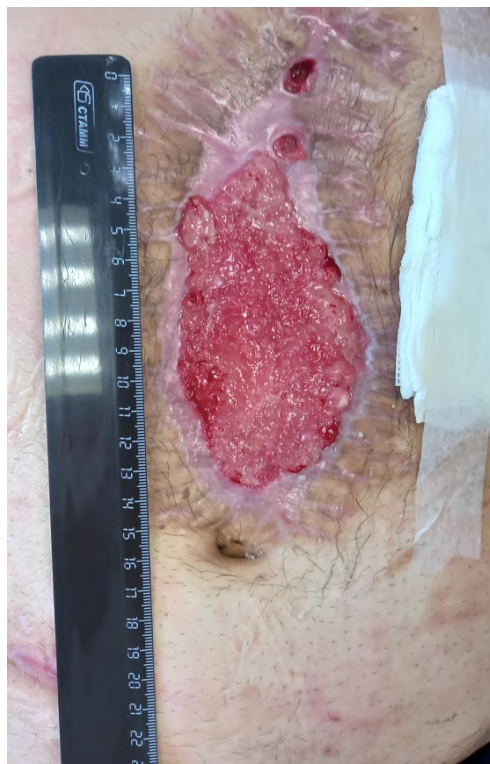
Схема лечения:

Этапные хирургические обработки (некрэктомии). Воздействие НТАП ежедневно во время перевязок. Длительность – 15 минут.

Результат:

Элиминация патогенной микрофлоры и стимуляция репаративных процессов.

ПРИМЕР 5



Рана до лечения

Нозология:

Фиксированная инфицированная эвентрация органов брюшной полости.

Сопутствующие заболевания:

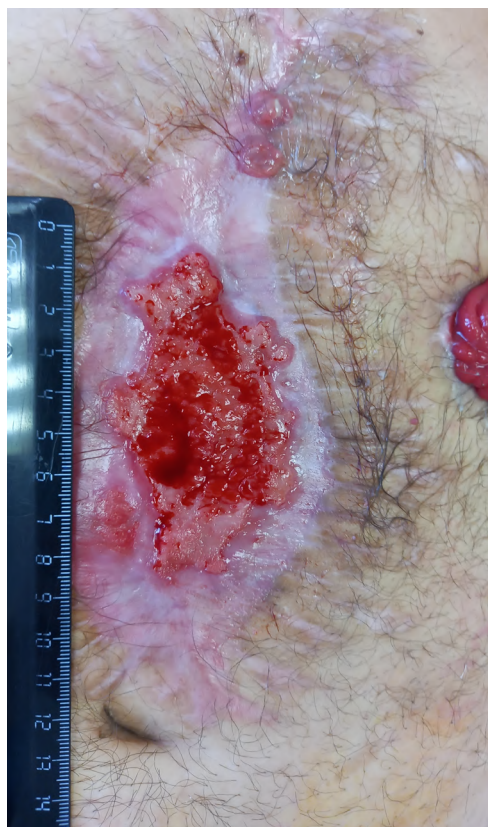
Неходжкинская диффузная В-клеточная лимфома желудка, гастрэктомия, релапаротомия.

Схема лечения:

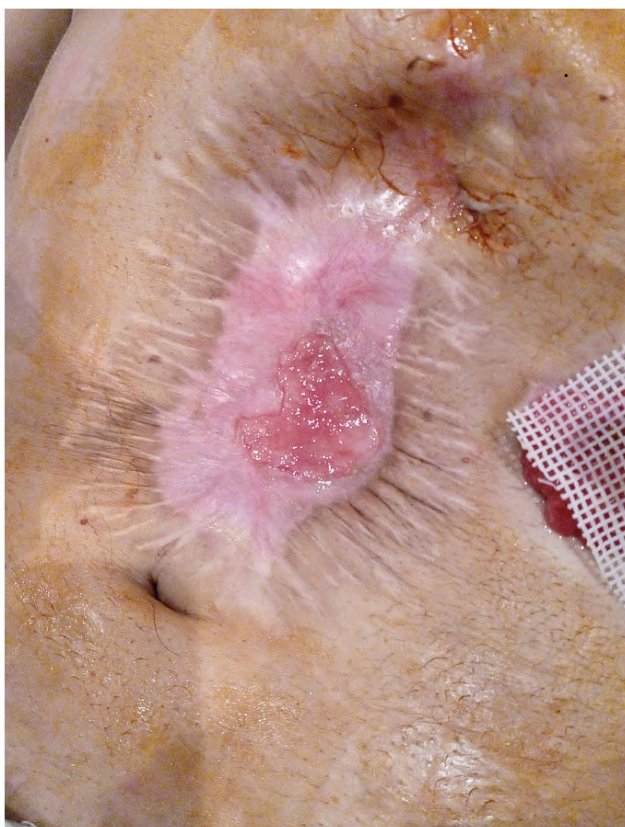
Обработки плазмой с расстояния 15–20 см, перевязки с различными раневыми покрытиями согласно стадиям раневого процесса.

Результат:

Рана полностью эпителизовалась.

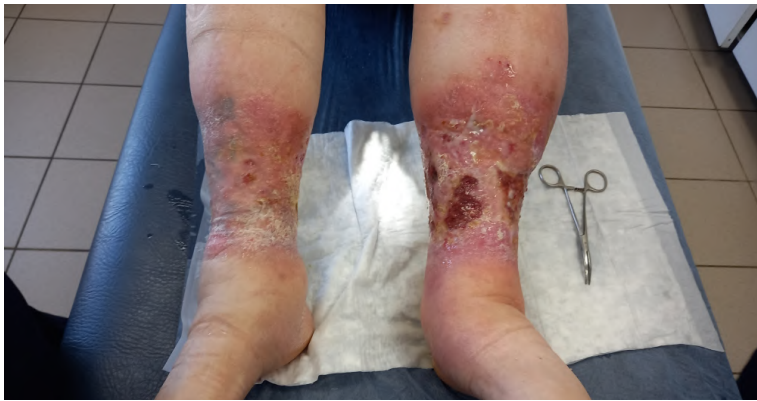

Рана после 5 процедур НТАП

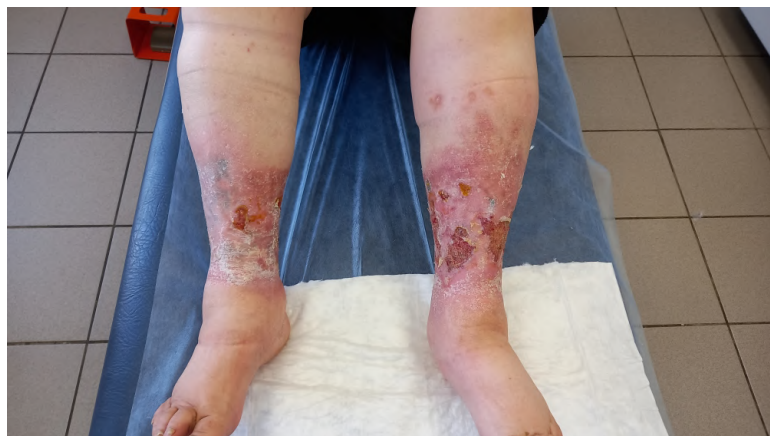

Рана после 10 процедур НТАП

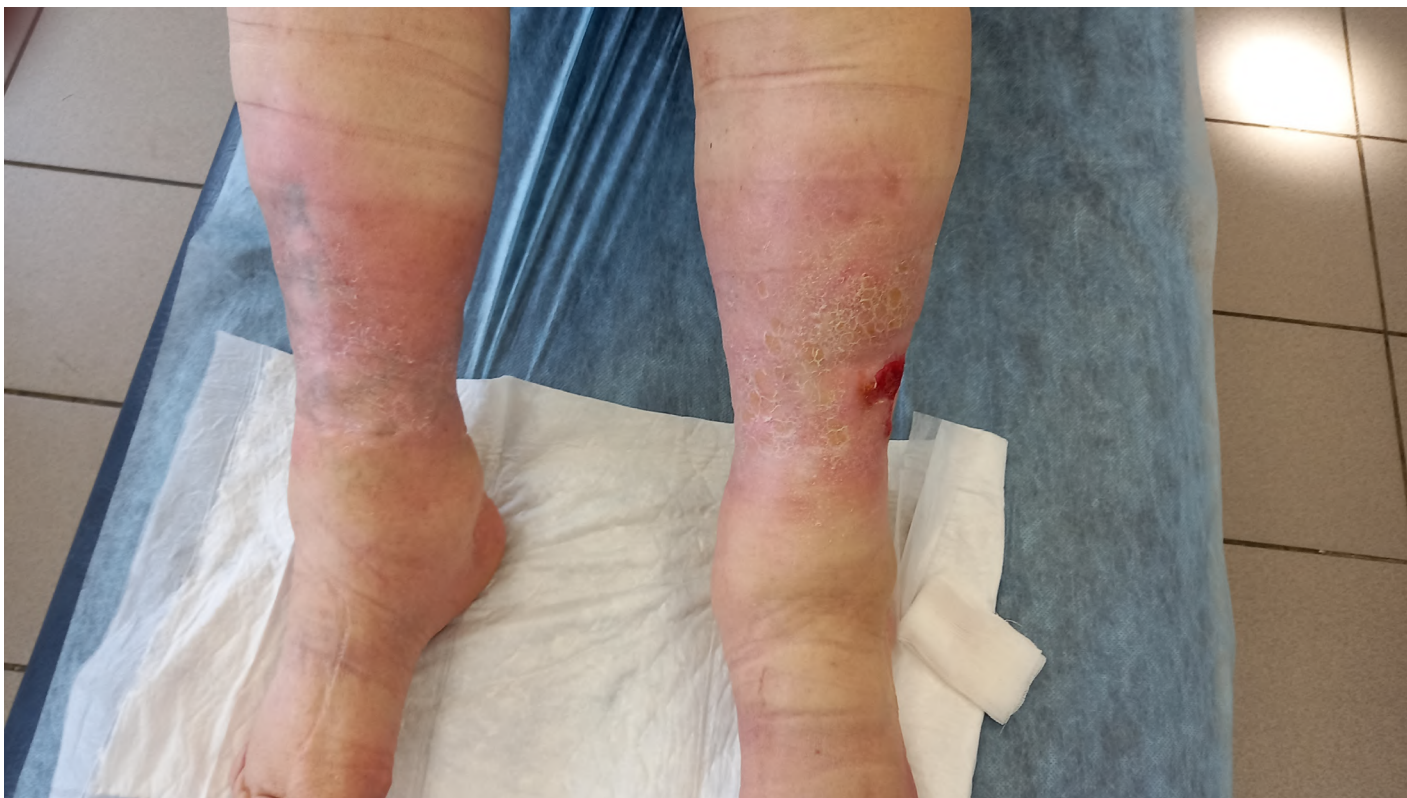ПРИМЕР 6



Рана до лечения



Рана после 6 процедуры



Рана после 12 процедур НТАП

Нозология:

Циркулярные гнойные хронические раны голеней. Варикозная болезнь н/к. ХВН 3 ст.

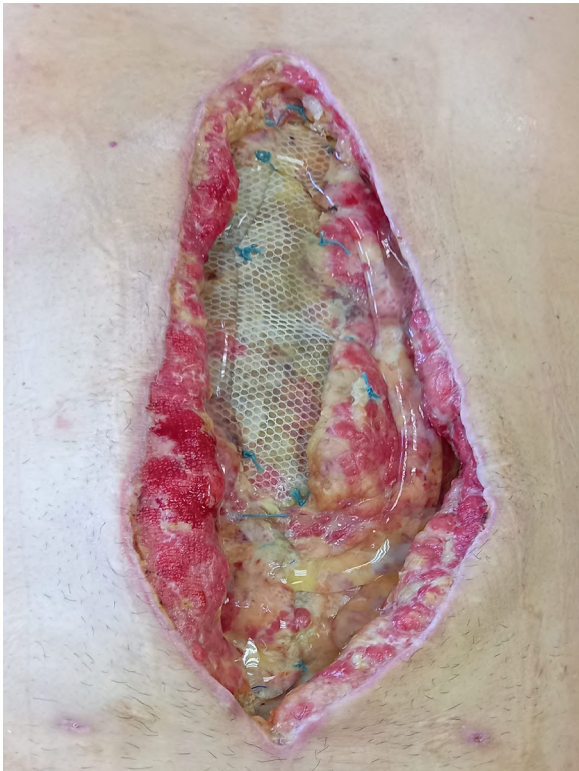
Схема лечения:

Обработки плазмой с расстояния 15–20 см, перевязки с различными раневыми покрытиями согласно стадиям раневого процесса.

Результат:

Рана полностью эпителизовалась.

ПРИМЕР 7



Рана до лечения

Нозология:

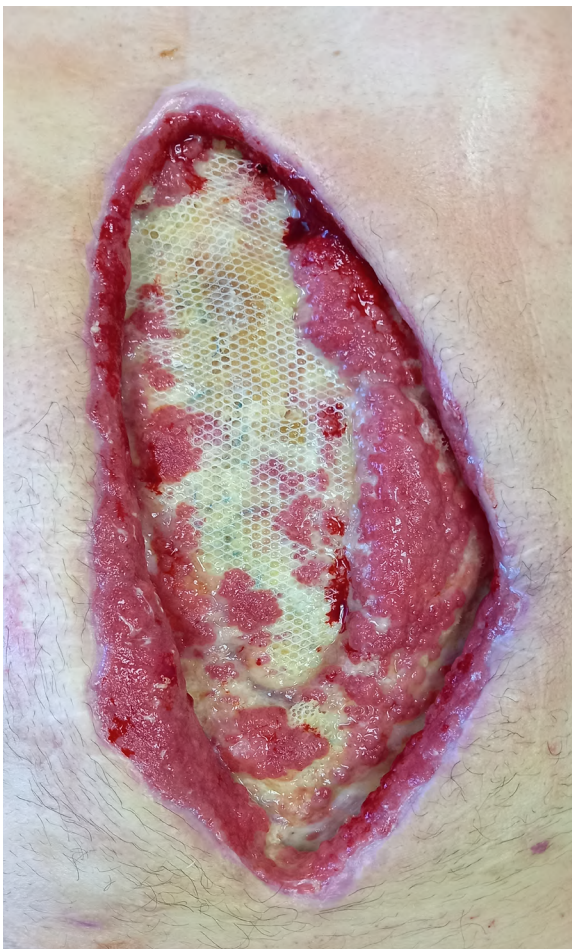П/о вентральная грыжа.
Ретромышечная
аллопластика от 03.04.24.
Гнойно-некротическая рана
передней брюшной стенки.

Схема лечения:

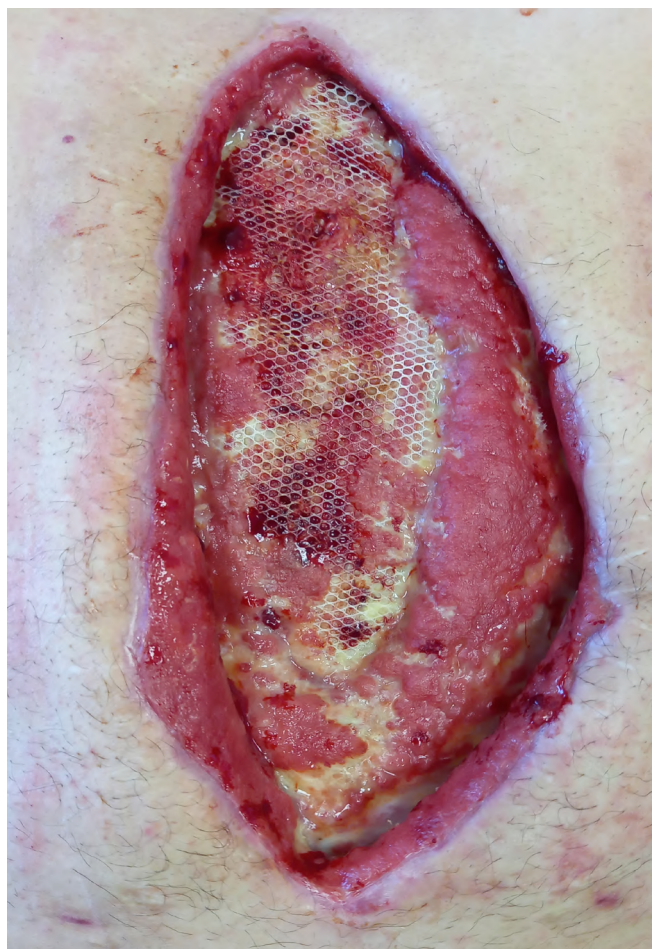Обработки плазмой
с расстояния 15–20 см,
перевязки с различными
раневыми покрытиями
согласно стадиям раневого
процесса.

Результат:

Наложение вторичных швов в
стадии пролиферации.



Рана после 4 процедуры НТАП



Рана после 7 процедуры НТАП

ПЛАЗМОРАН В ВОЕННОЙ МЕДИЦИНЕ

ЦВКГ ИМ. А.А. ВИШНЕВСКОГО МО РФ ДОКЛАД ПО ПРИМЕНЕНИЮ «ПЛАЗМОРАНА» В ЛЕЧЕНИИ ОГНЕСТРЕЛЬНЫХ РАН БРЮШНОЙ СТЕНКИ:

*Выраженное снижение микробной обсемененности ран брюшной стенки и купирование инфекционного процесса в брюшной полости у пациентов основной группы позволило выполнять **ранние реконструктивные операции на 7-10 сутки** от начала лечения, в то время как в группе контроля реконструктивный этап лечения проходил на 11-14 сутки.*

В результате применения «Плазморана» в комплексном лечении огнестрельных ран отмечено следующее :

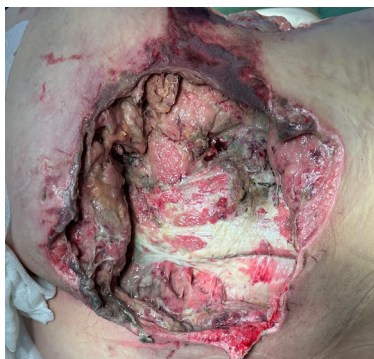- Сокращение сроков очищения раны
- По результатам посевов отмечается снижение микробной обсемененности
- Выраженное купирование острого воспаления: уменьшение экссудации ран, перифокальной воспалительной реакции, локального отека
- Подсушивание раневой поверхности в период острого воспаления
- Активизация процесса формирования грануляций и перехода раневого процесса во вторую фазу
- Интраоперационно и на перевязках применялась возможность коагулировать сосуды небольшого калибра

ВОЗДЕЙСТВИЕ НИЗКОТЕМПЕРАТУРНОЙ АРГОНОВОЙ ПЛАЗМЫ НА ТКАНИ В ОГНЕСТРЕЛЬНОЙ РАНЕ СПОСОБСТВУЕТ :

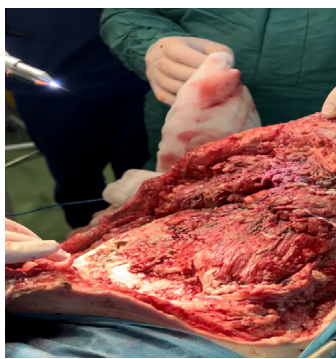- Деконтаминации огнестрельной раны
- Предотвращению контаминирования внутригоспитальной микрофлорой
- Купированию острого воспаления с потенцированием процессов регенерации в условиях развившегося тяжелого инфекционного процесса, обусловленного высокорезистентными микробными патогенами

КЛИНИЧЕСКИЙ ПРИМЕР

Материал взят из доклада по применению НТАП в лечении огнестрельных ран брюшной стенки ЦВКГ им. А.А. Вишневого на «Джанелидзеvских чтениях-2024», ГБУ «Санкт-Петербургский НИИ СП им. И.И. Джанелидзе», март 2024 г.



При поступлении, на 12 сутки от ранения



Обработка раны НТАП после некрэктомии

Диагноз:

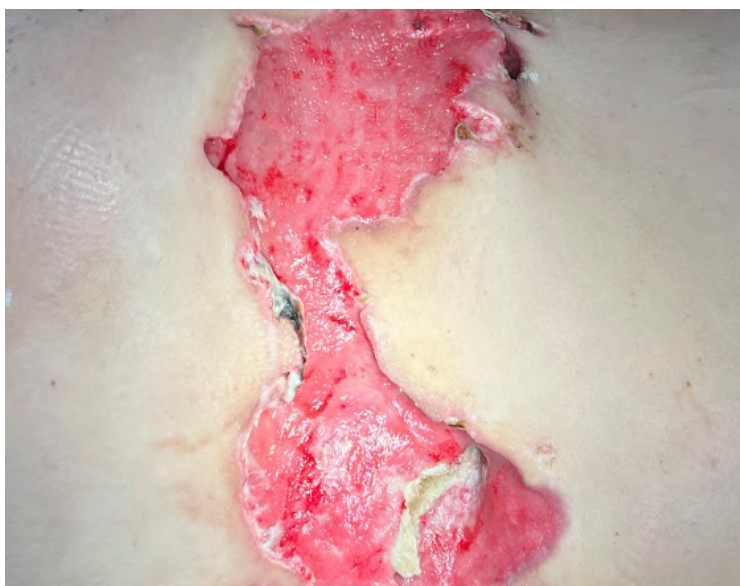Огнестрельное осколочное ранение живота, таза, конечностей. Осколочное слепое проникающее пельвио-абдоминальное ранение с ранением подвздошной кишки AAST 1,2ст., с огнестрельным переломом левой подвздошной кости, с ранением мышц живота и спины с формированием обширной раны размерами 25–35 см.

Осложнения:

Постгеморрагическая анемия средней степени тяжести. Разлитой каловый перитонит. Непрофузное кровотечение из ранения прямой кишки. Параректальная нагноившаяся гематома. Посттравматический остеомиелит правой подвздошной кости.

Лечение:

Плазмотерапия применялась в комплексе с хирургическими операциями и наложением VAC-систем.



15 сутки лечения

ВОЕННО-МЕДИЦИНСКАЯ АКАДЕМИЯ ИМ. С.М. КИРОВА МО РФ ОТЧЕТ О НИР ПО КЛИНИЧЕСКОЙ АПРОБАЦИИ УСТАНОВКИ «ПЛАЗМОРАН»:

Использование Установки позволило **на 3,2 +/-1,3 сутки** уменьшить продолжительность лечения пациентов в стационаре.

Стоимость Установки «Плазморан» и отечественное производство **позволяют избежать логистических препятствий в снабжении** медицинских организаций.

Медицинское изделие «Плазморан» **может широко применяться в медицинских организациях (госпиталях всех уровней) МО РФ** в комплексном лечении ран различной этиологии.

ПЛАЗМОРАН В ДЕРМАТОЛОГИИ И КОСМЕТОЛОГИИ

Исследования проводились на Кафедре кожных и венерических болезней им. В.А. Рахманова ФГАОУ ВО Первый МГМУ им. И.М. Сеченова Минздрава России.

АКНЕ И ПОСТАКНЕ

Результаты исследования показали снижение количества пигмента, была продемонстрирована положительная динамика разрешения эритемы и улучшение показателей себуметрии и колонизации *S.acnes*.



«Плазморан» позволяет скорректировать видимые дефекты, устраняет пигментацию, выравнивает рельеф кожи и улучшает ее цвет.




В результате предупреждается образование новых рубцовых изменений, уменьшается гиперемия и поствоспалительная гиперпигментация, а также предотвращается запуск повторной воспалительной реакции по окончании терапии.

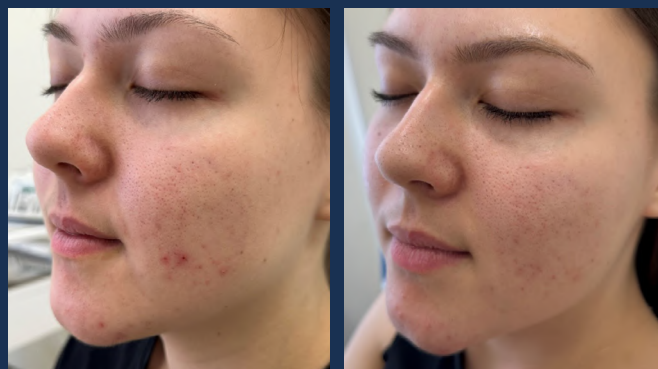МОНОТЕРАПИЯ, 10 ПРОЦЕДУР	Видимые улучшения на 4-5 процедуре
УМЕНЬШЕНИЕ ПРИЗНАКОВ ПОСТАКНЕ	В 1,5 – 2 раза
ЗНАЧИТЕЛЬНЫЕ УЛУЧШЕНИЯ (СОКРАЩЕНИЕ ВЫСЫПАНИЙ НА 75% И БОЛЕЕ)	Легкая степень – у 70% пациентов Средняя степень – у 30% пациентов
ВИДИМЫЕ УЛУЧШЕНИЯ (РАЗНОЙ СТЕПЕНИ ВЫРАЖЕННОСТИ)	У всех пациентов
РЕАКТИВНОСТЬ КОЖИ, ДИСКОМФОРТ, НЕГАТИВНЫЕ РЕАКЦИИ	Не отмечено

Пигментация

В группе исследования отмечались выраженные изменения в виде уменьшения пигментных пятен.



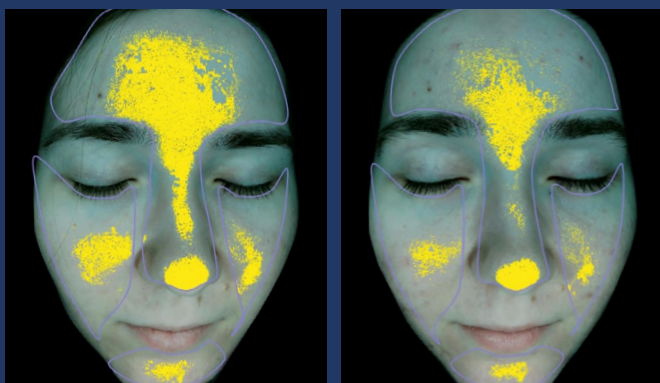
Результаты инструментального обследования на аппарате Capricorn AI Intelligent Imager Bitmoji



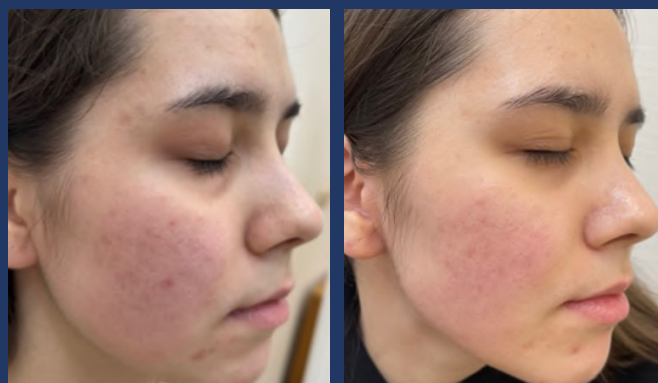По данным объективного осмотра

Себуметрия

На 4-й неделе отмечается выраженный себорегулирующий эффект.



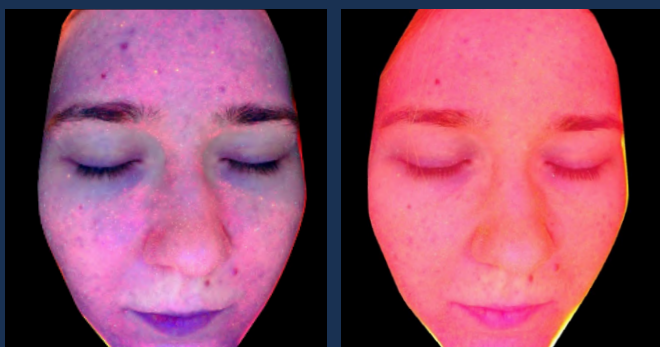
Результаты инструментального обследования на аппарате Capricorn AI Intelligent Imager Bitmoji



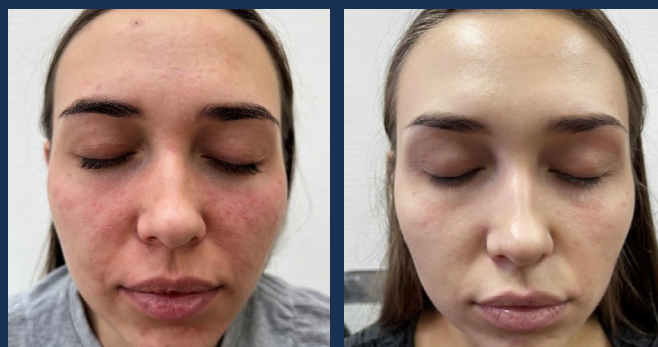По данным объективного осмотра

Колонизация *S.acnes*.

В ходе лечения отмечено уменьшение интенсивности свечения порфириновой флуоресценции, что пропорционально плотности бактерий.



Результаты инструментального обследования на аппарате Capricorn AI Intelligent Imager Bitmoji



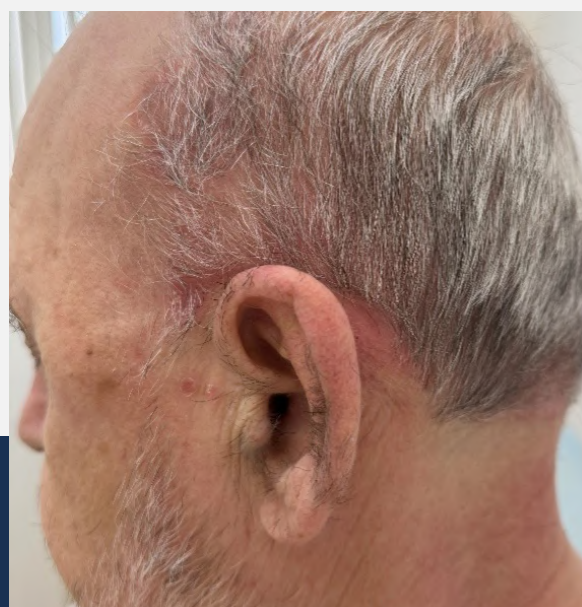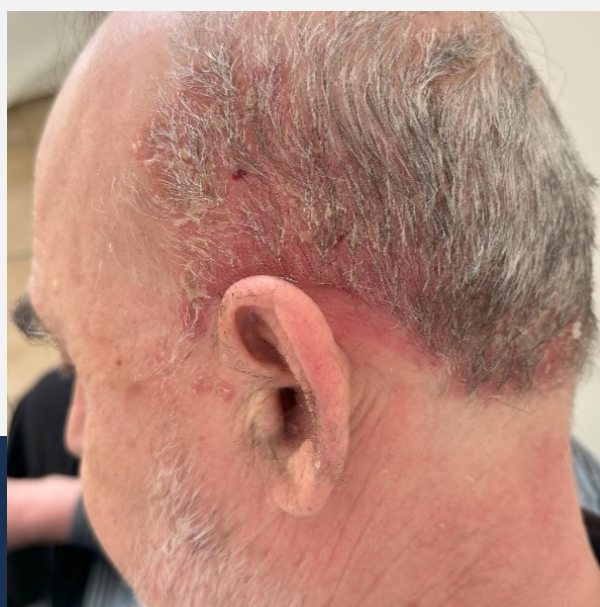По данным объективного осмотра

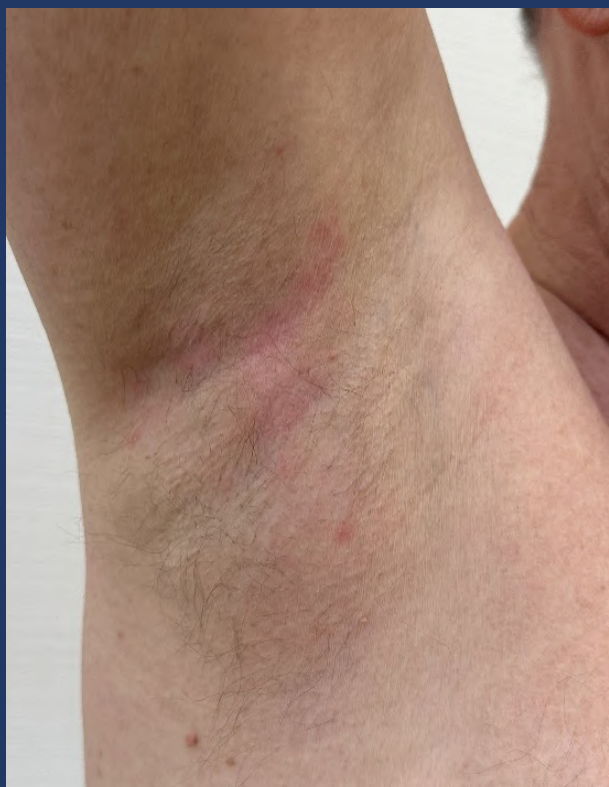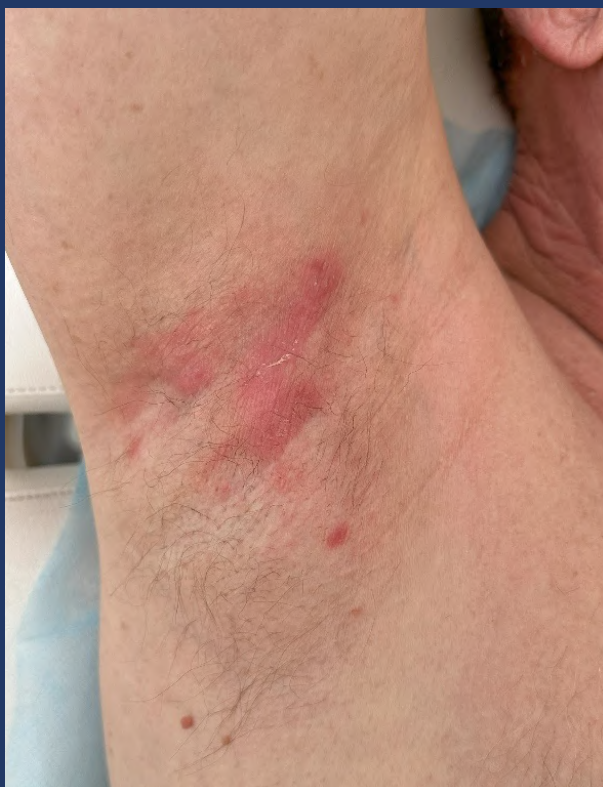ВУЛЬГАРНЫЙ ПСОРИАЗ

Применение «Плазморана» в комплексном лечении вульгарного псориаза способствует выраженному регрессу высыпаний в виде уменьшения инфильтрации, шелушения и поствоспалительной пигментации, а также предотвращает появление новых элементов и зуда.

КАФЕДРА КОЖНЫХ И ВЕНЕРИЧЕСКИХ БОЛЕЗНЕЙ ИМ. В.А. РАХМАНОВА ОТЧЕТ О ПРОВЕДЕНИИ КЛИНИЧЕСКОГО ИССЛЕДОВАНИЯ:

Установка «Плазморан» является перспективным дополнительным методом в лечении больных псориазом, широкое внедрение которого в клиническую практику будет способствовать повышению эффективности лечения и качества жизни больных, а учитывая постоянно возрастающие запросы пациентов в отношении лечебных мероприятий, необходимо рекомендовать данную процедуру в качестве дополнительного метода терапии, особенно в случаях рефрактерных форм псориаза.





УФБ-311 НМ + ПЛАЗМОРАН
20 ПРОЦЕДУР, 1,5 МЕСЯЦА

Видимые улучшения после
10–14 процедуры

КЛИНИЧЕСКАЯ РЕМИССИЯ:
СНИЖЕНИЕ ИНДЕКСА PASI
(PSORIASIS AREA AND SEVERITY INDEX) НА 90%

У 26% пациентов

ЗНАЧИТЕЛЬНОЕ УЛУЧШЕНИЕ:
СНИЖЕНИЕ ИНДЕКСА PASI
(PSORIASIS AREA AND SEVERITY INDEX) НА 75%

У 73% пациентов

СРЕДНИЙ ПОКАЗАТЕЛЬ PASI ДО ЛЕЧЕНИЯ:
27,5 ± 9,2 (СРЕДНЯЯ И ТЯЖЕЛАЯ СТЕПЕНЬ)

Средний показатель PASI после лечения:
5,2 ± 0,6 (улучшение и значительное улучшение)

DLQI (DERMATOLOGY LIFE QUALITY INDEX) ДО ЛЕЧЕНИЯ:
23,4 ± 1,5 БАЛЛА (СИЛЬНОЕ НЕГАТИВНОЕ ВЛИЯНИЕ
ПСОРИАЗА НА КАЧЕСТВО ЖИЗНИ)

DLQI (Dermatology Life Quality Index)
после лечения: 4,3 ± 1,5 балла
(улучшение в среднем на 81%)

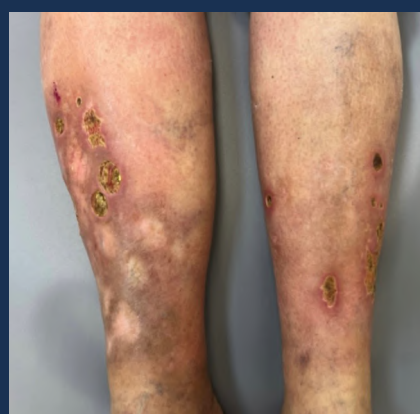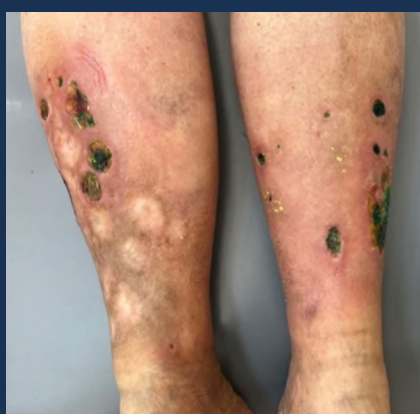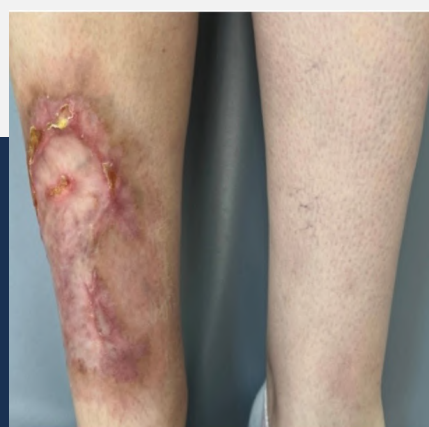
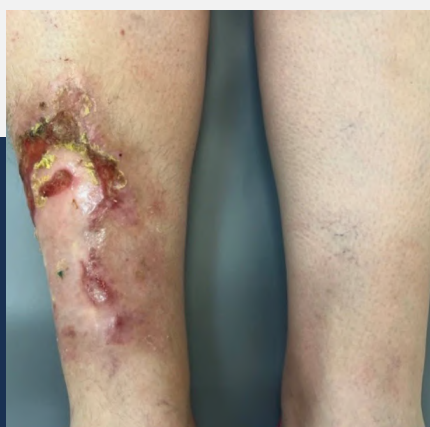
ГАНГРЕНОЗНАЯ ПИОДЕРМИЯ

У подавляющего числа пациентов после проведения 9–10 процедур «Плазморана» наблюдается положительная динамика в виде уменьшения гиперемии вокруг очагов, очищения язв от гнойно-некротических наслоений и частичного рубцевания язвенных дефектов. Субъективные симптомы купированы. Появления новых высыпаний не отмечено. Индекс болевого синдрома снижается в 1,3 раза, индекс DLQI – в 1,4 раза.

КАФЕДРА КОЖНЫХ И ВЕНЕРИЧЕСКИХ БОЛЕЗНЕЙ ИМ. В.А. РАХМАНОВА ОТЧЕТ О ПРОВЕДЕНИИ КЛИНИЧЕСКОГО ИССЛЕДОВАНИЯ:

Включение в комплексную терапию низкотемпературной аргоновой плазмы значительно повышает эффективность лечения язв у больных с гангренозной пиодермией.

После проведения 10 процедур у данных пациентов наблюдался положительный клинический ответ в виде уменьшения размера язв, купирования воспалительных явлений, сокращения сроков заживления.



Сочетание НТАП с антибактериальными препаратами, по всей видимости, усиливает их антимикробное действие. Данное обстоятельство позволит сократить дозу и/или длительность приема антибиотиков.

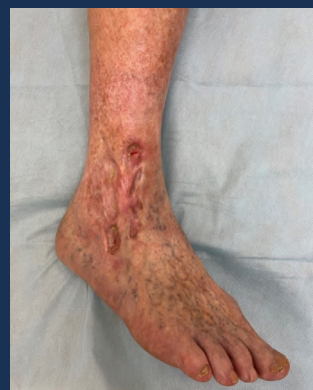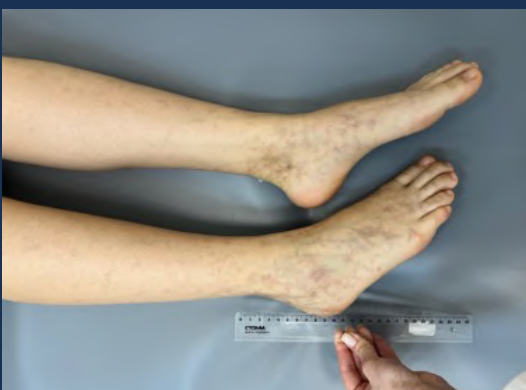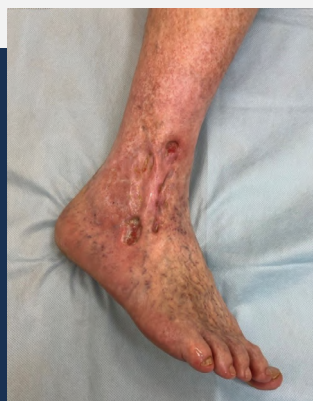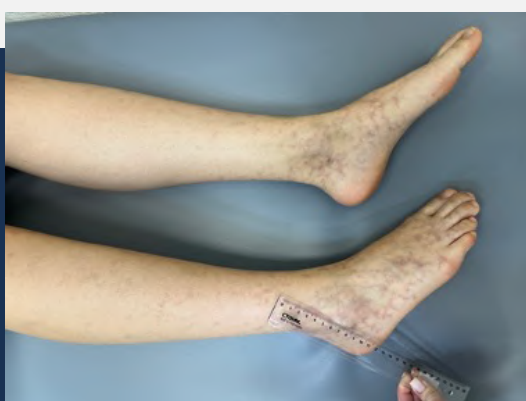ЛИВЕДОИДНАЯ ВАСКУЛОПАТИЯ

У подавляющего числа пациентов после проведения 10 процедур «Плазморана» наблюдалась положительная динамика в виде исчезновения онемения и болей в нижних конечностях, заживления язвенных дефектов, уменьшения выраженности ливедо. Отмечается снижение индекса болевого синдрома и повышения качества жизни пациентов.

КАФЕДРА КОЖНЫХ И ВЕНЕРИЧЕСКИХ БОЛЕЗНЕЙ ИМ. В.А. РАХМАНОВА ОТЧЕТ О ПРОВЕДЕНИИ КЛИНИЧЕСКОГО ИССЛЕДОВАНИЯ:

Включение в комплексную терапию низкотемпературной аргоновой плазмы значительно повышает эффективность лечения больных с ливедоидной васкулопатией.

После проведения 10 процедур у данных пациентов наблюдался положительный клинический ответ в виде исчезновения онемения и болей в нижних конечностях, заживления язвенных дефектов, уменьшения выраженности ливедо. «Плазморан» позволяет улучшить качество жизни, что подтверждается индексом ДИКЖ.



ОЦЕНКА ЭКОНОМИЧЕСКОГО ЭФФЕКТА

СТАНДАРТНОЕ ЛЕЧЕНИЕ

"ПЛАЗМОРАН"

КЛИНИКО-ЭКОНОМИЧЕСКИЙ ЭФФЕКТ

Среднее время стационарного лечения пациентов с хирургической инфекцией

12 суток

8 суток

- 4 суток

Оборот койки в стационаре (в год)

25 пациентов

37,5 пациентов

+ 33 %

Денежные поступления от койки в стационаре (в год)

600 000 руб.

900 000 руб.

+ 300 000 руб.

Экономический эффект

Экономический эффект от применения «Плазморана» в ЛПУ выражен в ускорении оборота коечного фонда и сокращении удельных расходов на лечение пациентов. В среднем он составляет **12 млн рублей в год** и **60 млн рублей** за 5 лет использования установки.

25 гнойных коек × 37,5 пациентов в год



12 000 000 руб./год



60 000 000 руб./год

суммарный эффект за весь срок службы установки

ОТЗЫВЫ ИЗ ЛЕЧЕБНЫХ УЧРЕЖДЕНИЙ

- **НМИЦ хирургии им. А.В. Вишневского**

Этапная обработка ран с помощью Установки «Плазморан» продемонстрировала отсутствие хронизации острых гнойных ран у коморбидных пациентов с факторами риска замедления течения раневого процесса; перевод первично хронических ран в острые с максимально приближающимися к физиологическим сроками перехода раневого процесса во вторую и третью фазы течения.

- **Кафедра хирургии повреждений ФГБОУ «РОСБИОТЕХ»**

Важный итог применения Установки «Плазморан» – это активное устранение факторов, препятствующих физиологическому течению раневого процесса. Аппарат способствует переходу осложненного раневого процесса в неосложненный. При пластическом закрытии обширных ран Установка способствует приживлению трансплантатов.

- **Краевая клиническая больница №1 им. профессора С.В. Очаповского**

Внедрение установки «Плазморан» позволит существенно повысить эффективность лечения пациентов с ожоговыми ранами и позволит получить значительный экономический эффект за счет сокращения времени пребывания пациентов в стационаре.

- **НИИ неотложной детской хирургии и травматологии**

Результаты использования Установки «Плазморан» свидетельствуют о значительном потенциале данного аппарата для лечения как острых гнойно-некротических, так и хронических ран различной этиологии и локализации, в том числе, для лечения минно-взрывных ран у детей, пролежней, обширных дефектов мягких тканей и костей, при подготовке ран к последующему реконструктивному лечению.

- **ПМГ «35 ОМедО (а) ВДВ» МО РФ**

На основании результатов лечения более 400 пациентов было отмечено: антимикробное действие, уменьшение признаков воспаления, снижение интенсивности боли, активизация роста грануляционной ткани.

ОСОБЕННОСТИ ЭКСПЛУАТАЦИИ



«Плазморан» работает практически без выключения в течение всего рабочего дня и позволяет проводить 50 и более процедур в день.



Благодаря уникальной системе охлаждения оборудование практически не нагревается и не сгорает. На сегодняшний день это единственный на рынке плазмотрон многоразового использования.



Установка не требует существенных затрат на техническое обслуживание. Эксплуатационные расходы связаны с потреблением электроэнергии и газа аргона и составляют не более 5–7 руб. на одну процедуру.



В аппарате используются стандартные баллоны с аргоном объемом 5 литров, которые легко приобрести в любом городе. Их замена не вызывает сложности у медицинских работников.



Установка обладает повышенной мобильностью и может использоваться непосредственно в палате для обработки ран у малоподвижных пациентов.



Оборудование не требует специальной квалификации у медицинского персонала. Панель управления имеет интуитивно-понятный интерфейс, а сенсорный экран позволяет врачу работать в перчатках.

О КОМПАНИИ

Установка «Плазморан» разработана российской компанией ООО «ПЛАЗМОПРОМ». Компания обладает рядом запатентованных технологий, не имеющих аналогов в мире.

ООО «ПЛАЗМОПРОМ» осуществляет производство и поставки плазменных установок, а также оказывает услуги по техническому обслуживанию и обучению медицинского персонала.

Одним из главных направлений деятельности компании является проведение научно-исследовательских работ и клинических испытаний плазменно-дугового оборудования с целью внедрения данных технологий в широкую медицинскую практику.

ООО «ПЛАЗМОПРОМ»

125167, Москва, Ленинградский проспект,
36с30, 2 подъезд, 10 этаж, оф. 137

Генеральный директор

Иван Владимирович Иноземцев

Контакты:

 +7 (495) 215-20-64

 sales@plazmoprom.ru

 plazmoran.ru

